

碩士學位論文

개에서 겐타마이신으로 誘發된  
急性 腎不全의 超音波象의 變化



제주대학교 중앙도서관  
濟州大學校 大學院 LIBRARY

獸醫學科

秦敬勳

110.5-9

2001年 2月

# 개에서 겐타마이신으로 誘發된 急性 腎不全의 超音波象의 變化

指導教授 : 鄭 鍾 泰

秦 敬 勳


이 論文을 獸醫學 碩士學位 論文으로 提出함





제주대학교 중앙도서관  
JEJU NATIONAL UNIVERSITY LIBRARY

2000 年 12 月

秦敬勳의 獸醫學 碩士論文을 認准함

審査委員長 이 정갑 

委 員 김희선 

委 員 정종태 

濟州大學校 大學院

2001 年 2 月

# **Ultrasonographic Changes of Acute Renal Failure Induced by Gentamicin in dogs**

**Gyunghun Jin**

**(Supervised by professor Jongtae Cheong)**

**Department of Veterinary Medicine  
Graduate School, Cheju National University  
Cheju, Korea**

## **Abstract**

Present study was undertaken in order to document early renal ultrasonographic changes of gentamicin nephrotoxicosis and to show the value of renal ultrasonography as a contributory means of early diagnosis of acute renal failure in dogs. The experimental design was a randomized complete block design with six treatments in two blocks (gentamicin-treated & saline-treated). Acute renal failure was induced by toxic dosage of gentamicin (30 mg/kg) and saline solution sham equivalent in volume to that of the toxic dosage of gentamicin (1.5-3

ml). Subjective visualization of increased renal cortex echogenicity (IRCE) was objectified with digital image analysis methods. Before treatment, the renal cortex was visible as homogenous echoes that were hypoechoic relative to the surrounding tissues, whereas the renal medulla was anechoic to slightly hypoechoic. After treatment, the renal cortex was hyperechoic relative to the surrounding tissue. Increased renal cortex echogenicity was associated with significant nephrotoxicosis and was superior to serum creatinine elevation in nephrotoxicosis detection. Urine GGT was superior to other clinicopathological data utilized in the diagnosis of nephrotoxicosis. Based on the above results, Increased renal cortex echogenicity seemed to be of use in detecting of acute renal failure

---

**Key words** : Gentamicin sulfate, Acute renal failure, Ultrasonography, Echogenicity, Digital image analysis, Dog

# 목 차

I. 서	론	.....	1
II. 재료 및 방법	.....		3
III. 결	과	.....	9
IV. 고	찰	.....	25
V. 결	론	.....	28
VI. 참 고 문 헌	.....		29



## I. 서 론

겐타마이신은 널리 사용되는 항생제로서 동물에 과량 투여 시 세뇨관의 괴사를 일으키는 것으로 알려져 있으며, 개에서는 사람에 대한 겐타마이신 투여량의 2~3배의 용량에서, rat에서는 12~60배의 용량에서 신장 독성이 유발된다(Kosek 등, 1974; Whiting 등, 1981). 또한 쥐에 투여 후 48 시간 만에 전자현미경상에서 주로 신장피질에 확산되어 근위세뇨관 세포의 부종, 공포 변성, 그리고 괴사와 같은 손상이 나타난다(Kaloyanides와 Pastoriza -Munoz, 1980). 급성 세뇨관 괴사시에는 간질성 부종과 수분의 증가로 신장이 커지는 경향을 보인다(Hagen-Ansert 와 Levzow, 1989). 이러한 겐타마이신의 신장 독성에 대한 감수성은 사람에서 나타나는 독성과 유사하다(Falco 등, 1969).

급성 신부전 시 신장 내 혈류의 감소와 크기의 변화가 나타나는데, 사람의 경우 duplex doppler ultrasonography와 color-doppler imaging을 이용하여 신장 내 혈액의 흐름을 측정하였고(Steven 등, 1990; Harzmann와 Weckermann, 1990; Platt, 1992; Daley 등, 1994), 신장의 크기 변화는 초음파를 이용하여 정확하게 비교 측정하여, 급성 신부전의 진단에 응용하였다(Normura 등, 1984).

Comparative B-scan analysis는 에코상에 따라 관련 부위에 에코 진폭의 시각적 해석을 하여 임상 증상에 따른 조직의 특성을 나타내는데 이용되었고, 동일한 깊이에 있는 인접장기와 건강한 대조장기와의 상호 비교는 comparative B-scan analysis를 이용하기 위해 요구되어진다(Rosenfield 등, 1980a).

Platt 등(1988)은 대부분의 사람에서는 신피질의 에코상은 간 음영과 비슷하거나 간보다 낮은 음영을 나타내며, 정상인 중 2%에서 신장의 음영이 간 음영보다 높다고 하였고, 신피질 에코상의 증가는 신장의 비정상성을 나타낸다고 하였다. 사람에서 초음파는 간, 비장 및 신장 에코상의 비교와 신장 질병에 따른 초음파상의 정상상을 기초로 한 신장의 피·수질의 등급을 이용한다(Rosenfield 와 Siegel, 1981; Price 등, 1980).

Hiraoka 등(1996)은 전신적 세균감염과 항생제의 부작용에 의한 신부전

인 급성 세뇨관 간질성 신염에서 형태학적·구조적 변화를 초음파상으로 관찰하였을 때, 신장 실질의 에코상과 크기가 증가되었다.

신부전에 의한 신장 기능장애의 초기 증상은 요농축능의 감소, 요량증가, 단백뇨 및 효소뇨 등이 있으며 신피질의 암모니아 생성, 사구체 여과율 감소, 혈청 전해질 농도의 저하 및 신피질의 조직학적 변화 등이 있다.

일반적으로 신부전의 진단을 위한 임상병리학적 검사에는 요 비중, 요 pH, 혈청 BUN 및 혈청 creatinine 농도 측정 등이 사용되고 있다. 그리고 보다 더 민감한 진단도구로 gamma-glutamyl transpeptidase(GGT)측정과 같은 효소치의 증가를 검출하는 방법도 제안되고 있다(Greco 등, 1985).

본 연구에서는 겐타마이신에 의한 급성신부전 시, 급성 신부전을 조기 진단하는데 있어 임상병리검사의 결과와 비교하여 초음파를 이용한 신피질 에코상의 진단적 가치를 알아보고자 하였다.



## II. 재료 및 방법

### 1. 실험동물

실험동물은 체중 3~5 kg의 잡종 성견 12두를 선정하여 광범위 구충제인 febantel제제(Rintal<sup>®</sup>, 한국 바이엘)를 경구 투여하여 구충을 시키고, 개체별로 고형사료를 1일 1회 급여시키고 물을 자유 급수시키면서 1주일간 예비사육을 시킨 후 실험에 사용하였다.

### 2. 실험군의 배치

실험은 군 당 6두가 되도록 Table 1과 같이 배치하였다. 각 군에 10일 동안 gentamicin sulfate 10 mg/kg과 saline 0.5~1 ml를 1일 3회 각각 투여하고, 요 채취 및 채혈은 매일 첫 투여 이전에 실시하였으며, 투여 이후에는 초음파검사를 실시하였다.

Table 1. The experimental trials of the dogs

Group	No. of dogs	Drugs	Dosage of administration
Treatment	6	Gentamicin sulfate	10 mg/kg, IV, TID for 10 days
Control	6	Saline	0.5-1 ml/day, TID for 10 days



### 3. 검사방법

#### 1) 임상검사

겐타마이신 투여 후부터 부검 시까지 실험견을 1일 3회 관찰하면서 나타나는 주요 증상을 기록하였고, 매일 첫 투여이전에 직장체온을 측정하였다.

#### 2) 초음파 검사

초음파 검사는 Sonoace 4800HD(Medison, Korea)기종으로 5.0 MHz convex 탐촉자를 사용하여, 주 게인(master gain), 시간 게인 보상(time gain compensation) 및 대조(contrast)를 동일한 조건으로 유지하여 영상을 얻었다. 좌·우신의 각 일별 시상면과 횡단면을 printer(P90U, Mitsubishi, Japan)를 이용하여 출력하였다.

##### (1) 초음파 촬영부위

실험동물을 앙와위로 보정 후 좌측은 2-4번 요추 사이, 마지막 늑골 후 방 작은허리근 부위와, 우측은 12번 흉추와 2번 요추 사이, 마지막 두 늑간 사이에서 실시하였으며, 검사할 부위를 면도한 후 탐촉자를 피부에 수직으로 위치시켰다.

##### (2) 신장의 크기 측정

탐촉자 면을 요추와 평행(midsagittal plane, 시상면)하도록 하여 신장의 길이와 깊이 1(두께)을, 탐촉자를 90° 회전(midtransverse plane, 횡단면)시켜 폭과 깊이 2를 측정하여 신장의 크기를 나타내었다(Fig. 1).




Fig. 1. Ultrasonographic determination of the renal size in the four measurements is shown in dogs. The measurement was performed using electric calipers. Length was determined along longitudinal axis of the kidney in the longitudinal section from the back. Depth 1 was measured along the axis at right angles to the longitudinal axis in the same section. Depth 2 was measured along the longer axis of the kidney in the transverse section from the back. Width was measured along the axis at right angles to the longer axis.

### (3) 신피질의 에코상 변화

에코상의 강도 변화는 Table 2에 의거하여 비장, 간 및 신장의 에코상을 비교 관찰하여 수치화 하였다.

Table 2. Classification of echo intensity

Grade	Value	Ultrasonographic evaluation
0	1	Normal, less than liver
I	2	Greater than or equal to liver, less than spleen
II	3	Equal to spleen
III	4	Greater than spleen

- Modified from 'Increased renal cortical echogenicity in pediatric renal disease: histopathologic correlation' by Brenbridge *et al.*, 1986

### (4) Digital image analysis method

좌·우신의 시상면의 영상을 얻어 Medical Image Processing Unit (Analysis 2.1 1995, Soft-Imaging software GmbH, Germany)을 이용하여 매일의 비장, 간 및 신피질의 평균 pixel gray-level을 구하여 신피질의 에코상을 산출하였다.

### (5) 신장의 부피 측정

Hiraoka 등(1996)에 의한 공식을 변형시켜 신장의 부피를 측정하였고 그 공식은 다음과 같다

$$\text{Renal volume} = L \times (D1 + D2) \times 1/2 \times W$$

L: length, D; depth, W; width (mm)

### 3) 요 검사

요는 요도 카테타를 이용하여 채취한 후 1시간 이내에 dip stick (Combur-10 Test M, Boehringer Mannheim, Germany)을 이용하여 비중, pH 및 요단백을 검사하였다.

### 4) 혈액검사

혈액은 경정맥으로부터 채혈하고 항응고제(EDTA-2K)가 처리된 bottle (녹십자, Korea)에 보관하여 2시간 이내에 검사하였다. 적혈구수(red blood cell; RBC), 백혈구수(white blood cell; WBC)는 혈구계산판(hemocytometer)을 이용하여 측정하였고, 적혈구용적(packed cell volume; PCV)은 microhematocrit method로 측정하였으며, 섬유소원(fibrinogen; Fib)은 Schalm's method에 준하여 측정하였다. 혈청 총단백(total protein; TP)은 refractometer(AO spenser, USA)를 이용하여 측정하였다.

### 5) 생화학적 검사

요의 gamma glutamic transferase(GGT) 검사는 요도 카테타로 채취하여 곧바로 1,000 rpm에서 5분간 원심분리하고 상층액을 취하여 검사시까지 냉동(-72℃)보관하였다가 L- glutamyl-3-carboxy-4-hydroxyanilide 기질법을 이용한  $\gamma$ -GTP kit(아산, Korea)를 이용하였다.

혈청은 혈액을 vacutainer tube(Sherwood, USA)에 채취하여 4℃에 방치하였다가 3,000 rpm에서 10분간 원심분리하여 상층액을 취하고 검사시까지 냉동(-72℃)보관 하였다가, 효소법을 이용한 Urea N-E kit(영동, Korea)로 blood urea nitrogen(BUN)을 측정하였고, Jaffe's modified 직접법을 이용한 creatinine kit(영동, Korea)로 creatinine 농도를 측정하였다.

## 6) 조직병리학적 검사

실험 10일째 후 모든 실험 견을 안락사시킨 후 부검하여, 육안적으로 관찰하고 신장의 크기를 측정하였다. 신장조직을 채취하여 10% 중성 formalin액에 고정하였고, paraffin 포매 절편을 만들어 H&E 염색한 후 광학현미경으로 관찰하여, Table 3에 의해 수치화 하였다.

Table 3. Renal cortex histopathology subjective grading scale

Grade	Renal cortex histopathology
1	Normal
2	Cytoarchitectural abnormal, cellular necrosis, or both in 10% or less of proximal tubules within the sample
3	Cytoarchitectural abnormal, cellular necrosis, or both in 10% or 50% of proximal tubules within the sample
4	Cytoarchitectural abnormal, cellular necrosis, or both in greater than 50% of proximal tubules within the sample

- Derived from 'Gray-scale sonographic characterization of aminoglycoside induced nephrotoxicosis in a canine model' by Rivers *et al.*, 1996a

## 4. 통계처리

각 군의 10일간의 혈액 및 혈청검사 결과를  $t$ -test로 검증하였고, 각 군의 일별 신장의 크기와 에코상의 비교는 Duncan multiple-range test 를 이용하여, 그 유의성을 검증하였다.

### Ⅲ. 결 과

#### 1. 임상검사

겐타마이신 투여군에서 운동실조와 식욕부진이 6일째부터 6마리 중 4마리에서 관찰할 수 있었고, 실험 10일째 4마리에서 체온이 투여 전 38.6℃에서 36.8℃로 떨어져 저체온 증상을 보였다.

#### 2. 초음파상의 변화

##### 1) 좌측 신장의 길이의 변화

좌측신장의 길이 변화는 겐타마이신 투여군에서 4일째  $105 \pm 3.3\%$ 로 점진적인 증가를 보였으며, 8일째  $109 \pm 2.8\%$ , 10일째  $114 \pm 2.5\%$ 로 유의성 있는 증가를 나타냈다( $p < 0.05$ ). 생리식염수 투여군에서는, 4일째  $100 \pm 3.5\%$ , 8일째  $102 \pm 2.8\%$  및 10일째  $102 \pm 3.6\%$ 로 유의성 있는 변화는 없었다(Fig. 2).

##### 2) 우측신장의 길이의 변화

우측신장의 길이 변화는 겐타마이신 투여군에서 4일째  $105 \pm 3.1\%$ 로 점진적인 증가를 보였으며, 10일째  $112 \pm 5.3\%$ 로 생리식염수 투여군에 비해 유의성 있는 증가를 나타냈다. 생리식염수 투여군에서는 4일째  $100 \pm 4.1\%$ , 10일째  $102 \pm 4.4\%$ 로 나타났다(Fig. 3).

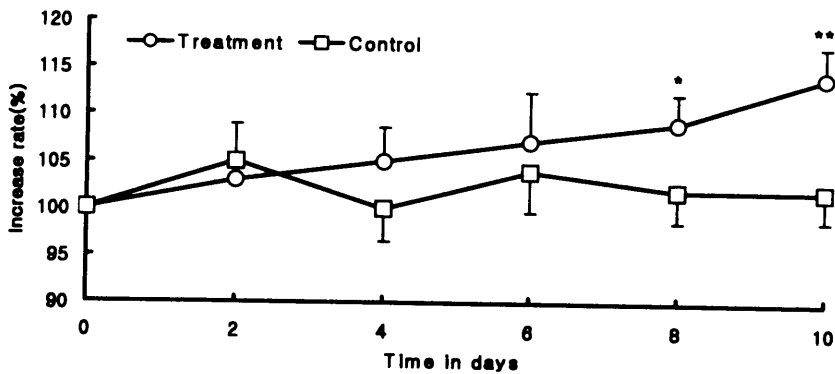


Fig. 2. Mean length of left kidney versus time in days. Day zero represents baseline screening values. Statistically significant differences exist between values for the treatment group versus the control group; The size of left kidney was significantly increased at the 8th, the 10th day in gentamicin-treated group (\*;  $p < 0.05$ , \*\*;  $p < 0.01$ ). Values represent means  $\pm$  SD.

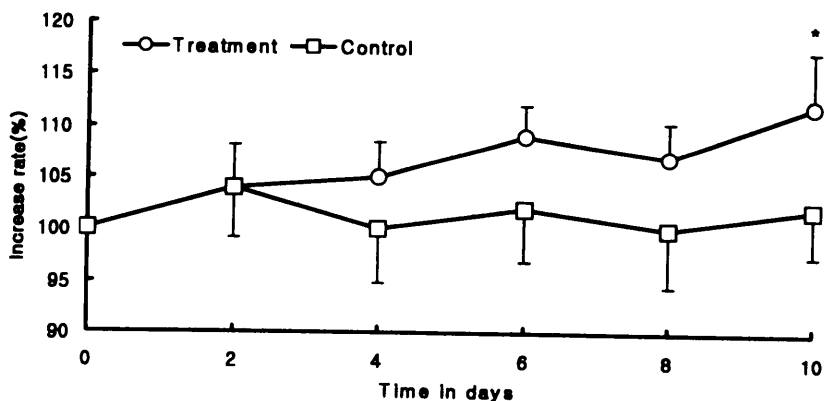


Fig. 3. Mean length of right kidney versus time in days. Day zero represents baseline screening values. Statistically significant differences exist between values for the treatment group versus the control group; The size of right kidney was significantly increased at the 10th day in gentamicin-treated group (\*;  $p < 0.05$ ). Values represent means  $\pm$  SD.

### 3) 신피질 에코상의 변화

초음파 에코상은 Table 2에 기준하여 수치화한 결과, 2일째까지는 변화가 없었으나, 겐타마이신 투여군에서 4일째부터  $1.3 \pm 0.51$ 로 에코상의 수치가 증가하기 시작하였고, 6일째와 8일째  $2.0 \pm 0.63$ 와  $2.8 \pm 0.75$ 로 유의성 있게 증가하였으며( $p < 0.05$ ), 10일째에는  $3.5 \pm 0.54$ 로 유의성 있는 에코상의 차이를 보였다( $p < 0.01$ ).

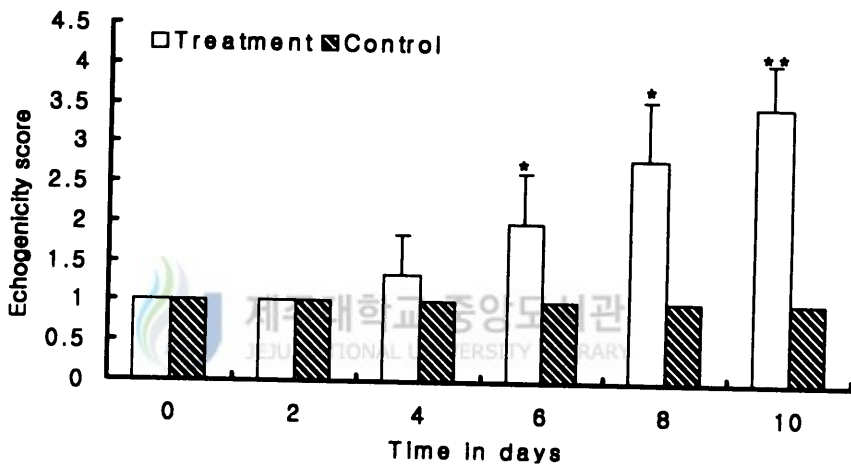


Fig. 4. Mean echogenicity score of kidney versus time in days. Day zero represents baseline screening values. Statistically significant differences exist between values for the treatment group versus the control group; There was significantly increased from the 6th day to the 10th day in gentamicin-treated group (\*; $p < 0.05$ , \*\*; $p < 0.01$ ). Values represent means  $\pm$  SD.



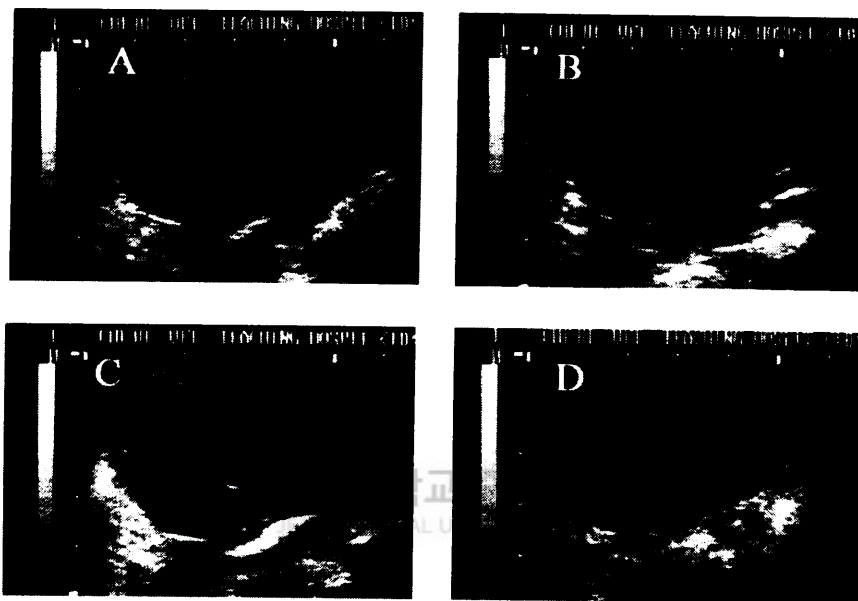


Fig. 5. Sequentially obtained ultrasonographic images from gentamicin treated group illustrating representative examples of subjective renal cortex echogenicity grading scale. Each figure of sonographic images, denoted A through D, left kidney and adjacent spleen obtained on the same day of data collection. Sonographic images in: A demonstrate grade 0; B demonstrate 1; C demonstrate 2; and D demonstrate 3.

#### 4) Digital image analysis method에 의한 신피질 에코상의 분석

신피질 에코상의 분석은 겐타마이신 투여군에서 0일째 좌·우신은 각각  $0.56 \pm 0.13$ 과  $0.66 \pm 0.06$ 에서 4일째  $0.82 \pm 0.07$ 과  $0.82 \pm 0.11$ 로 유의성 있게 증가하기 시작하였고( $p < 0.05$ ), 6일째  $0.83 \pm 0.14$ ,  $0.81 \pm 0.06$ 으로, 8일째와 10일째  $0.80 \pm 0.08$ ,  $1.22 \pm 0.07$ 과  $1.12 \pm 0.07$ ,  $1.39 \pm 0.14$ 로 유의성 있는 에코상을 보였다( $p < 0.01$ ). 생리식염수 투여군에서 0일째 좌·우신 각각  $0.48 \pm 0.13$ ,  $0.55 \pm 0.06$ 에서 10일째  $0.58 \pm 0.07$ ,  $0.59 \pm 0.10$ 으로 증가되었으나, 유의성은 없었다(Fig. 6).

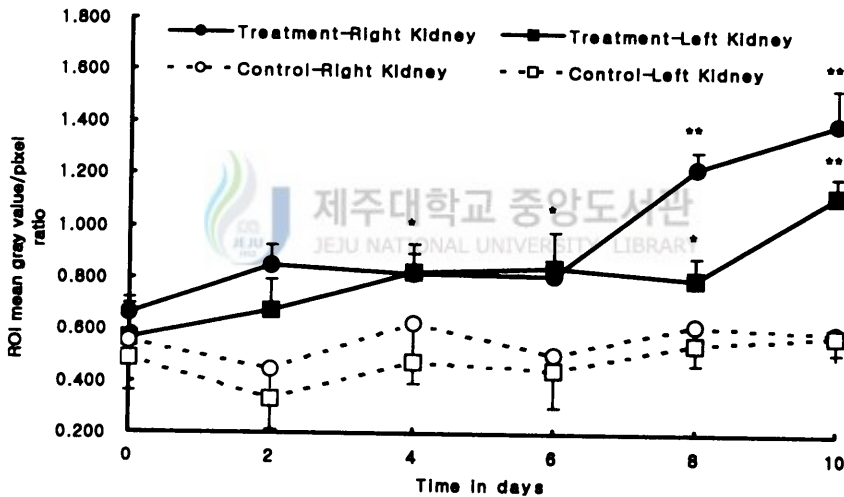


Fig. 6. Objective assessment of renal cortex echogenicity versus time in days. Day 0 represents baseline screening values. Data points consist of a ratio constructed from mean gray value per pixel in a region of interest from kidney cortex, divided by mean gray-level per pixel in from adjacent liver(for right-kidney ratio) or spleen (for left-kidney ratio). Statistically significant differences for both left and right kidney objective renal cortex echogenicity ratio values exist between values for the treatment group versus the control group (\*; $p < 0.05$ , \*\*; $p < 0.01$ ). ROI : region of interest. Values represent means  $\pm$  SD.

## 5) 신장 부피의 변화

실험 전·후의 신장 부피는, 겐타마이신 투여군에서 좌측신장은 132%, 우측신장은 123%로 실험 전보다 증가되었고, 생리식염수 투여군에서 좌측신장은 111%, 우측신장은 107%로 약간의 증가된 변화를 보였다(Fig. 7).

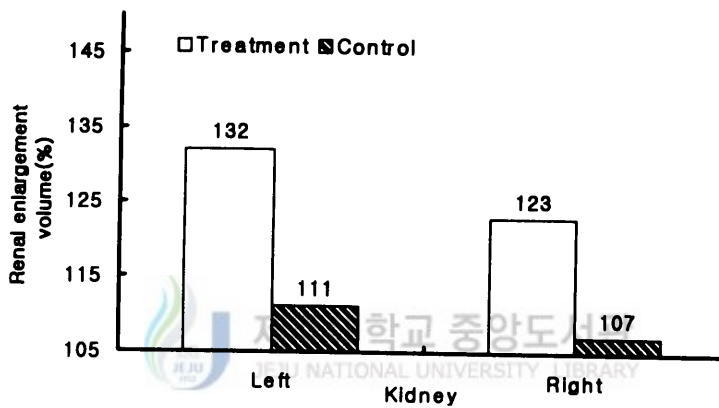


Fig. 7. Renal enlargement volume in four measurements determined by ultrasonography.

## 6) 신장의 초음파상 크기와 실제크기의 비교

안락사를 시키기 전에 모든 실험견의 신장의 크기를 초음파상으로 측정하고, 부검한 후에 실제크기를 측정하여 비교하였다. Table 4와 같이 초음파상이 실제크기에 비해 좌·우측 신장 길이와 폭은 1.05~1.08로 상대적으로 큰 영상을 보였고, 두께는 0.90~0.92로 좁은 영상을 나타냈다.

Table 4. Renal measurement on ultrasonographic and actual size

Kidney		Ultrasonographic size	Actual size	U/A ratio
Left	Length	41.5±3.42 <sup>a)</sup>	38.7±3.42	1.07±0.06
	Width	19.7±1.30	18.7±1.30	1.05±0.05
	Height	21.7±1.73	24.0±1.73	0.90±0.06
Right	Length	41.5±3.49	38.8±3.10	1.07±0.08
	Width	18.9±1.39	17.5±2.50	1.08±0.09
	Height	23.2±1.90	24.0±0.37	0.92±0.07

a); Means ± S.D. mm

### 3. 요 검사

요 비중은 Fig. 8과 같이 겐타마이신 투여군에서 0일째  $1.014 \pm 0.007$ 에서 2일째  $1.006 \pm 0.002$ 로 감소하였다가 4일째  $1.012 \pm 0.008$ 로 점차 증가하기 시작하여 10일째  $1.016 \pm 0.006$ 으로 실험 전과 같은 수준으로 회복하였으며, 유의성 있는 변화는 보이지 않았다. 생리식염수 투여군에서 0일째  $1.009 \pm 0.007$ 에서 2일째  $1.005 \pm 0.001$ 로 감소하였다가 4일째  $1.010 \pm 0.004$ 로 증가하였다. 8일째와 10일째에는  $1.007 \pm 0.004$ 와  $1.005 \pm 0.001$ 로 점차 감소하였으나 유의성 있는 변화는 보이지 않았다.

pH는 Fig. 9와 같이 겐타마이신 투여군에서 0일째  $7.6 \pm 0.55$ 에서 4일째  $7.5 \pm 0.83$ 으로 감소하였으며, 8일째와 10일째는  $6.5 \pm 1.16$ 와  $5.8 \pm 0.83$ 으로 산성뇨를 나타내며 유의성 있게 감소하였다( $p < 0.01$ ). 생리식염수 투여군에서 0일째  $7.8 \pm 0.61$ 에서 4일째  $8.0 \pm 0.66$ 으로 증가하였으나, 8일째와 10일째  $8.1 \pm 0.27$ 와  $8.0 \pm 0.33$ 으로 유의성 있는 변화는 없었다.

요단백 농도는 겐타마이신 투여군에서 투여 6일째부터 6두 중 4두에서 30 mg/dl로 단백뇨를 보이는 개체가 관찰되기 시작하여, 10일째에 겐타마이신 투여군 6두 중 4두에서 500 mg/dl, 2두에서는 30 mg/dl의 단백뇨를 보여 모든 실험견에서 단백뇨가 관찰되었다. 생리식염수 투여군에서는 단백뇨 증상을 보이는 개체가 없었다.

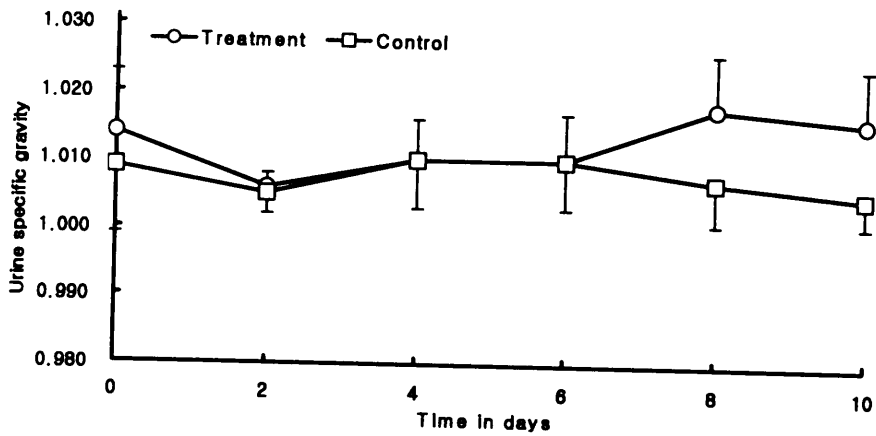


Fig. 8. Mean urine specific gravity versus time in days. Day zero represents baseline screening values. The values of urine specific gravity was no statistical differences between gentamicin-treated and saline-treated group. Values represent means  $\pm$  SD.

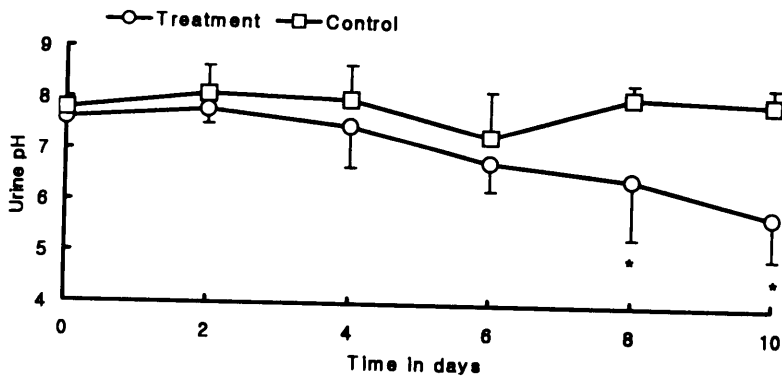


Fig. 9. Mean urine pH versus time in days. Day zero represents baseline screening values. The values of pH significantly increase on the 8th day after the administration in gentamicin-treated group (\*;  $p < 0.01$ ). Values represent means  $\pm$  SD.

## 4. 혈액검사

젠타마이신 투여군과 생리식염수 투여군의 혈액학치의 변화는 Table 5와 같다.

### 1) 적혈구수의 변화

젠타마이신 투여군에서 0일째  $500 \pm 77 \text{ } 10^4/\mu\text{l}$ 에서 2일째  $480 \pm 82 \text{ } 10^4/\mu\text{l}$ 로 감소하여 6일째까지  $458 \pm 90 \text{ } 10^4/\mu\text{l}$ 로 계속 감소하였고, 8일째와 10일째에는  $524 \pm 95 \text{ } 10^4/\mu\text{l}$ 와  $528 \pm 68 \text{ } 10^4/\mu\text{l}$ 로 증가하였으나, 유의성 있는 변화는 없었다.

생리식염수 투여군에서 0일째  $465 \pm 88 \text{ } 10^4/\mu\text{l}$ 에서 2일째  $551 \pm 84 \text{ } 10^4/\mu\text{l}$ 으로 증가하였다가 4일째  $489 \pm 67 \text{ } 10^4/\mu\text{l}$ 로 감소하였다. 그러나 6일째, 8일째 그리고 10일째에는  $505 \pm 59 \text{ } 10^4/\mu\text{l}$ ,  $517 \pm 35 \text{ } 10^4/\mu\text{l}$  그리고  $556 \pm 42 \text{ } 10^4/\mu\text{l}$ 로 증가하였으나, 유의성 있는 변화는 없었다.

### 2) 백혈구수의 변화

젠타마이신 투여군에서 0일째  $9808 \pm 3025 \text{ } /\mu\text{l}$ 에서 2일째와 4일째에  $10556 \pm 2643 \text{ } /\mu\text{l}$ 와  $10308 \pm 1605 \text{ } /\mu\text{l}$ 로 증가하였으나, 10일째에는  $9516 \pm 861 \text{ } /\mu\text{l}$ 로 감소하였으나, 유의성 있는 변화는 없었다.

생리식염수 투여군에서 0일째  $7425 \pm 1908 \text{ } /\mu\text{l}$ 에서 2일째  $8500 \pm 983 \text{ } /\mu\text{l}$ 로 증가하기 시작하여 4일째  $9791 \pm 1955 \text{ } /\mu\text{l}$ 로 증가하였으나, 10일째에는  $9213 \pm 1925 \text{ } /\mu\text{l}$ 로 다소 감소되는 경향을 보였지만, 유의성 있는 변화는 없었다.

### 3) 적혈구 용적의 변화

젠타마이신 투여군에서 0일째  $44.5 \pm 2.50\%$ 에서 2일째  $33.5 \pm 2.33\%$ 로 감소하였고, 10일째  $29.5 \pm 2.33\%$ 로 유의성 있게 감소하였다( $p < 0.01$ ).

생리식염수 투여군에서 0일째  $37.0 \pm 4.33\%$ 에서 2일째에  $30.6 \pm 1.00\%$ 로 감소하였다가, 10일째  $34.2 \pm 3.66\%$ 로 증가하였으나 유의성 있는 변화는 없었다.

#### 4) 섬유소원의 변화

겐타마이신 투여군에서 0일째  $283 \pm 150$  mg/dl에서 2일째와 4일째에 각각  $383 \pm 155$  mg/dl,  $350 \pm 183$  mg/dl로 증가하였다가 8일째  $166 \pm 44$  mg/dl로 감소하였다. 10일째에는  $316 \pm 150$  mg/dl로 다시 증가하였으나, 유의성 있는 변화는 없었다.

생리식염수 투여군에서 0일째  $333 \pm 155$  mg/dl에서 2일째  $366 \pm 111$  mg/dl로 증가하였다가 4일째  $233 \pm 122$  mg/dl로 감소하였다. 6일째  $383 \pm 61$  mg/dl로 증가하였다가 10일째  $283 \pm 183$  mg/dl로 다시 감소하는 변화를 보였지만, 유의성 있는 변화는 없었다.

#### 5) 혈청 총단백량의 변화

겐타마이신 투여군에서 0일째  $6.7 \pm 0.56$  g/dl에서 2일째  $6.1 \pm 0.76$  g/dl로 감소하기 시작하여 10일째  $6.1 \pm 0.43$  g/dl로 유의성 있게 감소하였다( $p < 0.05$ ).

생리식염수 투여군에서 0일째  $6.5 \pm 0.35$  g/dl에서 2일째  $6.1 \pm 0.63$  g/dl로 감소하였다가 6일째와 10일째  $6.2 \pm 0.38$  g/dl와  $6.2 \pm 0.31$  g/dl로 증가하였지만 유의성 있는 변화는 없었다.



Table 5. Hematological values of dogs according to the administration of gentamicin and saline in days

Days	Group	N. of heads	RBC ( $10^4/\mu\text{l}$ )	WBC ( $/\mu\text{l}$ )	PCV (%)	Fib. (mg/dl)	TP (g/dl)
0	Treat	6	500 ± 77 <sup>1)</sup>	9808 ± 3025	44.5 ± 2.50 <sup>A</sup>	283 ± 150	6.7 ± 0.56 <sup>B</sup>
	Control	6	465 ± 88	7425 ± 1908	37.0 ± 4.33	333 ± 155	6.5 ± 0.35
2	Treat	6	480 ± 82	10556 ± 2643	33.5 ± 2.33	383 ± 155	6.1 ± 0.76
	Control	6	551 ± 66	8500 ± 983	30.6 ± 1.11	366 ± 111	6.1 ± 0.63
4	Treat	6	504 ± 32	10308 ± 1605	33.5 ± 4.16	350 ± 183	6.4 ± 0.91
	Control	6	489 ± 67	9791 ± 1955	32.8 ± 3.11	233 ± 122	5.8 ± 0.37
6	Treat	6	458 ± 90	9541 ± 1191	34.6 ± 1.77	250 ± 100	6.2 ± 0.26
	Control	6	505 ± 59	9558 ± 775	30.3 ± 4.88	383 ± 61	6.2 ± 0.38
8	Treat	6	524 ± 95	9401 ± 2015	32.8 ± 1.88	166 ± 44	6.3 ± 0.33
	Control	6	517 ± 35	9008 ± 1458	32.6 ± 4.00	233 ± 122	6.1 ± 0.27
10	Treat	6	528 ± 68	9516 ± 861	29.5 ± 2.33 <sup>***</sup>	316 ± 150	6.1 ± 0.43 <sup>b*</sup>
	Control	6	556 ± 42	9213 ± 1925	34.2 ± 3.66	283 ± 183	6.2 ± 0.31

T: Time, 1); Mean ± SD

Treat: Gentamicin treated group

Control: Saline treated group

A: a, B: b: Significantly differential pairs( \*:p<0.05, \*\*:p<0.01)

## 5. 생화학적 검사

### 1) 요 중의 GGT 농도의 변화

겐타마이신 투여군에서 0일째  $45 \pm 13.2$  IU/L에서 2일째  $91 \pm 8.13$  IU/L로 유의성 있는 증가를 시작하여( $p < 0.05$ ), 4일째, 6일째, 8일째 및 10일째에는  $140 \pm 58.3$  IU/L,  $227 \pm 49.5$  IU/L,  $358 \pm 67.2$  IU/L 및  $435 \pm 24.3$  IU/L로 유의성 있는 증가를 나타냈다( $p < 0.01$ ).

생리식염수 투여군에서 0일째  $37 \pm 13.9$  IU/L에서 6일째  $14 \pm 12.7$  IU/L로 감소하였다가 8일째와 10일째에는  $41 \pm 45.8$  IU/L와  $30 \pm 5.6$  IU/L로 변화를 보였으나, 유의성은 없었다(Fig. 10).

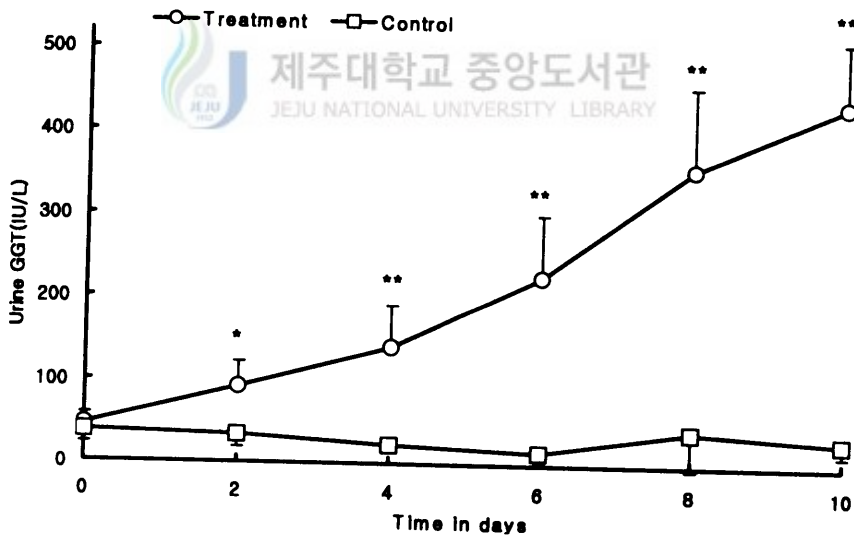


Fig. 10. Mean urine gamma glutamyl transpeptidase versus time in days. Day zero represents baseline screening value. Statistically significant differences exist between values for the treatment group versus the control group; Urine GGT was significantly increased from the 2nd day to the 10th day in gentamicin-treated group (\*; $p < 0.05$ , \*\*; $p < 0.01$ ). Values represent means  $\pm$  SD.

## 2) 혈청 BUN의 변화

겐타마이신 투여군에서 0일째  $16.9 \pm 4.87$  mg/dl에서 2일째  $12.1 \pm 4.46$  mg/dl로 감소하였다가 4일째  $19.7 \pm 5.22$  mg/dl로 증가를 시작하여 8일째와 10일째에는  $32.7 \pm 6.58$  mg/dl,  $37.2 \pm 7.48$  mg/dl로 유의성 있는 증가를 보였다 ( $p < 0.01$ ).

생리식염수 투여군에서 0일째  $19.2 \pm 3.88$  mg/dl에서 2일째  $14.6 \pm 5.61$  mg/dl로 감소하였다가 6일째  $21.1 \pm 6.28$  mg/dl로 증가하였다. 8일째와 10일째에는  $19.2 \pm 3.10$  mg/dl와  $16.8 \pm 5.21$  mg/dl로 감소하였으나 유의성은 없었다 (Fig. 11).

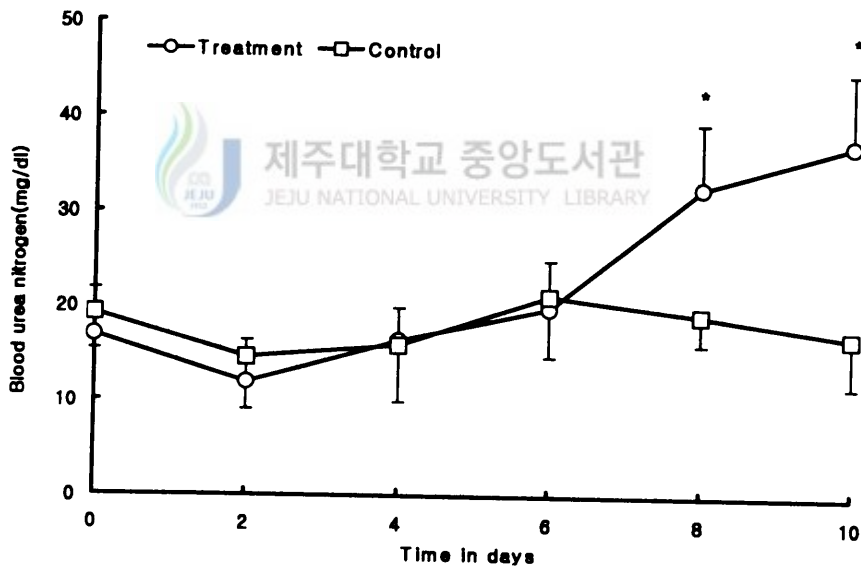


Fig. 11. Mean serum blood urea nitrogen versus time in days. Day zero represents baseline screening values. The values of serum BUN was significantly increased at the 8th, the 10th day in gentamicin-treated group ( $*; p < 0.01$ ). Values represent means  $\pm$  SD.

### 3) 혈청 creatinine 농도의 변화

겐타마이신 투여군에서 0일째  $0.7 \pm 0.36$  mg/dl에서 4일째  $0.9 \pm 0.11$  mg/dl로 증가하기 시작하여, 6일째  $1.5 \pm 0.35$  mg/dl로 유의성 있게 증가하였다 ( $p < 0.05$ ). 8일째  $2.26 \pm 1.04$  mg/dl, 10일째  $2.2 \pm 0.85$  mg/dl로 유의성 있는 증가를 나타냈다( $p < 0.01$ ).

생리식염수 투여군에서는 0일째  $0.7 \pm 0.45$  mg/dl에서 4일째  $0.5 \pm 0.21$  mg/dl로 감소하였다가 8일째  $0.9 \pm 0.31$  mg/dl, 10일째  $0.7 \pm 0.04$  mg/dl로 증가하였지만 유의성은 없었다(Fig. 12).

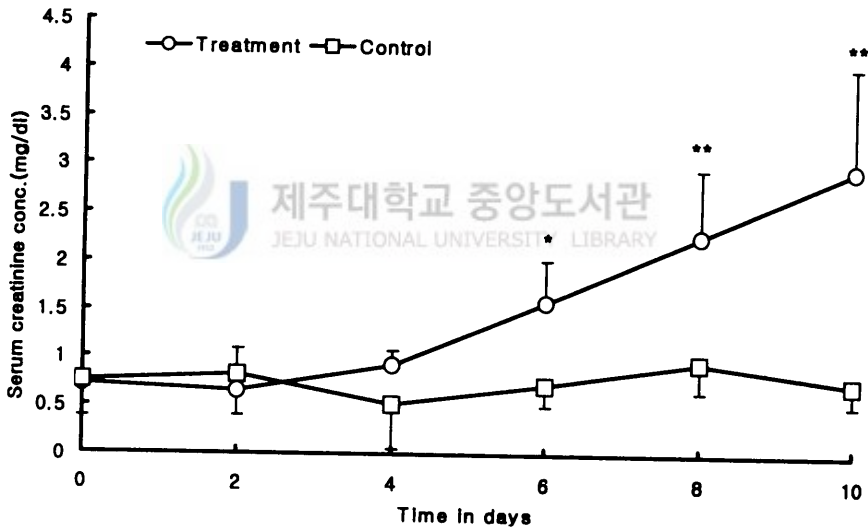


Fig. 12. Mean serum creatinine concentration versus time in days. Day zero represents baseline screening values. The values of serum creatinine concentration was significantly increased from the 6th day to the 10th day in gentamicin-treated group (\*; $p < 0.05$ , \*\*; $p < 0.01$ ). Values represent means  $\pm$  SD.

## 6. 조직병리학적 변화

Table 3과 같이, 신장피질의 조직병리학적 등급은 겐타마이신 투여군에서  $3.5 \pm 0.53$ , 생리식염수 투여군에서  $1.1 \pm 0.40$ 를 나타내었다.

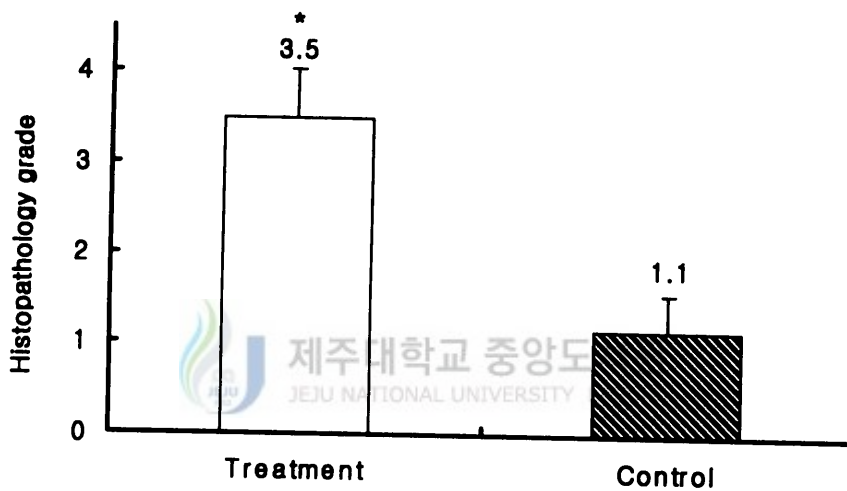


Fig. 13. Mean renal cortex histopathology grade of gentamicin-treated group were significantly higher than that of saline-treated group(\*;  $p < 0.01$ ). Values represent means  $\pm$  SD.

## IV. 고 찰

초음파는 혈류량 감소, 사구체여과율 감소, 요농축능의 감소를 갖는 신부전을 진단하는데 있어서 역행성 신우조영술과 혈관 조영술을 포함하는 정맥 내 요로조영술보다 편하고, 빠르고, 비침습적이며, 쉽게 신장의 비정상적인 이미지를 나타내는 이점을 가지고 있다(Sanders, 1975; Behan 등, 1979).

신장의 크기를 변하게 하는 질병에는 신우신염(Silver 등, 1976; Dinkel 등, 1986; Johnson 등, 1992), 급성 세뇨관 괴사(Terrier 등, 1985), 다낭포성 신질환(Boal 와 Teele, 1980), 급성 사구체 신염(Chesney 등, 1977), 당뇨병(Segel 등, 1984), 백혈병(Hann 등, 1981)등이 있다고 보고하고 있다. Dinkel 등(1986)은 급성 신우신염이 걸린 환자에서 신장의 부종을 신장의 길이, 폭 및 두께를 측정하여 확인하였다. 최 등(1996)은 토끼에서 방사선과 초음파상에 나타난 신장 크기의 비교에서 초음파 신장 촬영상(3.5 MHz linear probe)에서는 양쪽 신장의 길이, 폭 및 높이는 실제 크기에 비하여 축소된 영상(70-96%)을 나타냈으나, 본 실험(5.0 MHz convex probe)에서는 양쪽 신장의 길이와 폭은 확대된 영상(105-108%)을 나타내었고, 두께는 축소된 영상(90-92%)을 보였다. 실험에 사용한 probe의 특성과 신장 주위의 지방에 의해 신장의 길이와 폭이 다소 확대되어 보인 것으로 생각된다.

신장의 고에코상을 보이는 질병에는 급성과 만성인 사구체 신염(Rosenfield 등, 1978), 신염(Rosenfield 등, 1981; Hricak 등, 1982), 급성 세뇨관 괴사(Normura 등, 1984) 및 신정맥 혈전증(Rosenfield 등, 1980b) 등이 있다. 쥐에 potassium dichromate (Rosenfield 등, 1985), 토끼에서 glycerol (Gupta 등, 1982) 및 개에서 ethylene glycol (Adams 등, 1989; Adams 등, 1991) 등을 이용하여 실험적으로 유발한 신독성에서도 신장의 피질 에코상 증가가 대조군에 비해 높게 나타났으며, 진단과 예후 판정이 가능하였다. 신장의 피질 에코상이 증가되는 기전은 신독성에 의한 급성 세뇨관 괴사로 알려져 있다(Brenbridge 등, 1986). Rivers 등(1996a)은 개에 겐타마이신을 투여한 후 software IBAS 2.0을 이용한 신피질 에코상은

투여 후 3일째부터 유의성 있게 변화됨을 관찰하였다. 본 실험에서는 software Analysis 2.1 (Digital image analysis method)을 이용한 신피질 에코상의 변화는 겐타마이신 투여군에서 4일째부터 유의성이 나타났으며, 생리식염수 투여군에 비해 겐타마이신 투여군은 개체 차는 있었지만, 겐타마이신 투여 전 저에코상에서 겐타마이신 투여 6일째부터 고에코상으로 신피질 에코상(Grade 3,4)의 증가를 관찰할 수 있었다. 겐타마이신에 의한 신부전에서 신피질 에코상의 점진적인 변화가 나타나, Rivers 등(1996a)의 결과와 일치하였다. 그러나 초음파검사 시 사구체 간질성 신염, 신세뇨관 괴사증, 신석회 침착증에서는 신장 피질의 고에코성을 가지거나 피질과 수질의 에코성이 불분명하며 반사성이 증가된다. 초음파상은 질병에 대한 특이성이 없으므로 감별 진단을 위해서는 생검이 필요하다(Walter 등, 1987).

겐타마이신을 포함한 aminoglycoside계 항생제는 사구체에서 여과되어 근위세뇨관을 통해 pinocytosis 형태로 세포 내에 흡수되어 lysosome에 축적되며, phospholipase를 억제하여 지방산을 축적시키고, 분해활동이 장애를 받아 lysosome이 파괴되어 강력한 acid hydrolase가 방출되어 세포 내 미세구조를 파괴하고, 근위세뇨관 괴사를 일으키는 기전(Kaloyanides 와 Pastoriza, 1980; 이, 1988)에 의해 요비중, pH 그리고 요단백의 수치 변화를 나타낸다. 정상적인 개에서 정상 요농축능은 1.030보다 높은 요 비중을 나타낸다. Rivers 등(1996b)은 겐타마이신을 투여한 개에서 요 비중은 1.034에서 1.015로 점차적으로 감소한다고 하였는데, 본 실험에서는 겐타마이신 투여군과 생리식염수 투여군 간에 별다른 변화가 없이 정상범위 내에서 변화하였다. 요 중 pH는 겐타마이신 투여군에서 실험 8일째, 10일째는 각각  $6.5 \pm 1.16$ ,  $5.8 \pm 0.83$ 으로 유의성 있는 감소를 보였다( $p < 0.05$ ). 요단백은 6두 중 4두에서 500 mg/dl로 단백뇨 증상을 보였다. 요비중, pH 및 요단백만으로 신부전을 진단하기에는 다른 외부 조건의 영향을 많이 받아 오류가 생긴다고 생각되며, 본 실험에 사용한 dip stick만으로는 정확한 수치를 측정할 수 없었다.

혈액학치의 변화는 매우 불규칙하였으며, 이러한 변화의 원인은 분명히 밝힐 수는 없었으나, 겐타마이신으로 인해 몇몇 개에서 혈장용적이 변화됨에 기인한 것으로 생각되어진다. PCV는 겐타마이신 투여군에서 0일째

44.5±2.50%에서 10일째 29.5±2.33%로, TP는 겐타마이신 투여군에서 0일째 6.7±0.56 g/dl에서 10일째 6.1±0.43 g/dl로 감소하는 경향을 보였는데, 신장의 손상에 따른 조혈인자의 부족과 겐타마이신의 지속적인 투여로 인한 식욕결핍에 의한 것으로 생각된다.

GGT는 gamma-glutamyl기를 다른 peptide나 amino-acid에 전이하는 효소로 신장에 가장 많이 존재하고, 그밖에도 췌장, 간, 비장 및 소장 등에 존재한다. Greco 등(1985)은 개의 겐타마이신 중독에서 요 중 gamma-glutamyl transpeptidase(GGT)의 활성을 연구한 결과, 신세뇨관 질병에 특이하게 민감하여 신부전의 조기진단에 유용하다고 하였으며, 급성 신부전 시 췌자연(brush border)과 세뇨관 분비 능력의 상실 때문에 조기 세뇨관 손상 시 요 중 GGT가 유의성 있게 증가한다고 하였다. 본 실험에서 요 중 GGT농도는 겐타마이신 투여군에서 2일째부터 유의성 있는 증가를 보여 ( $p<0.05$ ), Greco 등(1985)의 결과와 일치하였다. BUN은 겐타마이신 투여군에서 8일째, 10일째 각각  $32.7\pm 6.58$  mg/dl,  $37.2\pm 7.48$  mg/dl로 생리식염수 투여군의  $18.3\pm 3.10$  mg/dl에 비해 유의성 있는 증가를 보였다( $p<0.01$ ). Creatinine는 겐타마이신 투여군에서 8일째, 10일째 각각  $2.2\pm 1.04$  mg/dl,  $2.2\pm 0.85$  mg/dl로 생리식염수 투여군의  $0.9\pm 0.44$  mg/dl에 비해 유의성 있는 증가를 보였다( $p<0.01$ ). 이러한 결과는 겐타마이신의 계속적인 투여에 따라 신장장애가 점차적으로 진행되고 있음을 보여주고 있으며, 여러 연구자들의 실험결과와 일치하였다(Houghton 등, 1976; Spangler 등, 1980).

이상의 결과로 미루어 볼 때, 급성 신부전을 초음파 영상과 영상의 digital image analysis method로 검사하여 조기진단 할 경우, 진단적 가치가 충분하다고 할 수 있으며, 초음파를 이용한 신피질 에코상의 변화로 급성 신부전을 진단할 수 있었다. 그러므로, 급성 신부전의 조기진단에 있어서 초음파의 이용은 임상병리검사와 더불어 용이하게 사용될 수 있으리라 사료된다.



## V. 결 론

급성 신부전을 진단하기 위한 초음파 촬영의 진단적 가치를 조사하기 위해서 개에 겐타마이신 신독증을 유발시킨 후 신장의 형태학적 변화와 신장의 피질 에코상을 관찰하였다. 겐타마이신 투여 후 신장의 길이(112-114%)와 부피(123-132%)가 증가됨을 알 수 있었으며 신장의 길이는 겐타마이신 투여군에서는 8일째부터 생리식염수 투여군에 비해 유의성 있는 증가를 보였다( $p < 0.05$ ). 겐타마이신 투여군에서는 신장의 피질 에코상이 생리식염수 투여군에 비해 4일째부터 저에코상에서 고에코상으로 변화를 보였으며, 6일째부터 유의성 있는 변화를 보였다( $p < 0.05$ ). Digital image analysis method을 이용한 신피질 에코상은 겐타마이신 투여군에서 4일째부터 유의성 있는 변화를 보였다( $p < 0.05$ ). 요검사에서는 겐타마이신 투여군에서 pH가 유의성 있는 감소를 보였고( $p < 0.01$ ), 혈액 검사치는 PCV, TP의 감소를 나타냈으며, 생화학적 검사에서 GGT, creatinine 농도 및 BUN는 각각 2일째, 6일째 그리고 8일째부터 유의성 있는 변화를 보였다( $p < 0.05$ ).

이상의 결과로 초음파를 이용한 신피질 에코상의 변화상으로 급성 신부전을 진단할 수 있었다. 그러므로 급성 신부전의 조기진단에 있어서 초음파의 이용은 임상병리검사와 더불어 용이하게 사용될 수 있으리라 사료된다.

## VI. 참고 문헌

- Adams WH, Toal RL, Walker MA, Breider MA : Early renal ultrasonographic finding in the dogs with experimently induced ethylene glycol nephrosis. *Am J Vet Res*, 1989;50:1370-1376
- Adams WH, Toal RL, Breider MA : Ultrasonographic finding in dogs and cats with oxalate nephrosis attributed to ethylene glycol intoxication: 15 cases(1984-1988). *J Am Vet Med Assoc*, 1991;199:492-496
- Behan MB, Wixson D, Dazam E : Sonographic evaluation of the nonfunctioning kidney. *J Clin Ultrasound*, 1979;7:449-458
- Boal DK, Teele RL : Sonography of infantile polycystic kidney disease. *Am J Roentgenol*, 1980;135:575-580
- Brenbridge AN, Chevalier BL, Kaiser DL : Increased renal cortical echogenicity in pediatric patient renal disease: histopathologic correlations. *J Clin Ultrasound*, 1986;14:595-600
- Chesney RW, O'Regan S, Kaplan BS, Negrady MB : Asymmetric renal enlargement in acute glomerulonephritis. *Radiology*, 1977;122:431-434
- Daley CA, Finn-Bodner ST, Lenz SD : Contrast-induced renal failure documented by color-doppler imaging in a dog. *J Am Anim Hosp Assoc*, 1994;30:33-37
- Dinkel E, Orth S, Dittrich M, Schulte-Wissermann H : Renal sonography in the differentiation of upper from lower urinary tract infection. *Am J Roentgenol*, 1986;146:775-780

- Falco FG, Smith HM, Arcieri GM : Nephrotoxicity of Aminoglycosides and Gentamicin. *J Infect Dis*, 1969;119:406-409
- Greco DS, Turnwald GH, Adams R, Gossett KA, Kearney M, Casey H : Urinary  $\gamma$ -glutamyl transpeptidase activity in dogs with gentamicin induced nephrotoxicity. *Am J Vet Res*, 1985;46:11:2332-2335
- Gupta VN, Bhagat PK, Ott CE, Fried AM : Ultrasonoic characterization of acute renal failure. *Ultrasound Med Biol*, 1982;8:249-261
- Hagen-Ansert SL, Lezow B : Kidneys and adrenal gland. In: Textbook of diagnostic Ultrasonography. 3rd ed, USA,; Mosby company, 1989: 270-292
- Hann IM, Lees PD, Palmer MK, Gupta S, Morris-Jones PH : Renal size as a prognostic factor in childhood acute lymphoblastic leukemia. *Cancer*, 1981;48:207-209
- Harzmann. R, Weckermann D : Importance of doppler sonography in urology. *Urol Int*, 1990;45:258-263
- Hiraoka M, Hori C, Tsuchida S, Tsukahara H, Sudo M : Ultrasonographic findings of acute tubulointerstitial nephritis. *Am T Nephro*, 1996;16:154-158
- Houghton DC, Hartnett M, Campbell-Boswell M, Porer G : A light and electron microscopic analysis of gentamicin nephrotoxicity in rats. *Am J Path*, 1976;82:589-612
- Hricak H, Cruz C, Eyler WR, Madrazo BL, Romanski R, Sandler MA :

- Renal parenchymal disease; sonographic-histologic correlation. *Radiology*, 1982;144:141-147
- Johnson JR, Vincent LM, Wang K, Roberts PL, Stamm WE : Renal ultrasonographic correlates of acute pyelonephritis. *Clin Infect Dis*, 1992;14:15-22
- Kaloyaides GJ, Pastoriza-Munoz E : Aminoglycoside nephrotoxicity. *Kidney Int*, 1980;18:571-582
- Kosek JC, Mazze RI, Cousins MJ : Nephrotoxicity of gentamicin. *Lab Invest*, 1974;30:48-57
- Normura G, Kinoshita E, Yamagata Y, Koga N : Usefulness of renal ultrasonography for assessment of severity and course of acute tubular necrosis. *J clin Ultrasound*, 1984;12:135-139
- Platt JF, Rubin JM, Bowerman RA, Marn CS : The inability to detect kidney disease on the basis of echogenicity. *Am J Roentgenol*, 1988;151:317-319
- Platt JF : Duplex doppler evaluation of native kidney dysfunction obstructive and nonobstructive disease. *Am J Roentgenol*, 1992;158: 1035-1042
- Price RR, Jones TB, Goddard J, Everette James A : Basic concepts of ultrasonic tissue characterization. *Radiol Clin north Am*, 1980;18:21-30
- Rivers BJ, Walter PA, Holm JC, Letourneau JG, Finlay DE, Ritenour ER, King VL, O'Brien TD, Polzin DJ : Gray-scale sonographic characterization of aminoglycoside induced nephrotoxicosis in a

canine model. *Invest Radiol*, 1996;31:10:639-651

Rivers BJ, Walter PA, O'Brien TD, King VL, Polzin DJ: Evaluation of urine gamma-glutamyl transpeptidase-to-creatinine ratio as a diagnostic tool in an experimental model of aminoglycoside-induced acute renal failure in the dog. *J Am Anim Hosp Assoc*, 1996b;32: 323-336

Rosenfield AT, Siegel NJ : Renal parenchymal disease: histopathologic-sonographic correlation. *Am J Roentgenol*, 1981;137:793-798

Rosenfield AT, Taylor KJ, Jaffe CC : Clinical applications of ultrasound tissue characterization. *Radiol Clin north Am*, 1980a;18:31-58

Rosenfield AT, Tayler KL, Zeman RK, Crade M, DeGraaf CS : Anatomy and pathology of the kidney by gray scale ultrasound. *Radiology*, 1978;128:737-744

Rosenfield AT, Zeman RK, Cicchetti DV, Siegal NJ : Experimental acute tubular necrosis: US appearance. *Radiology*, 1985;157:771-774

Rosenfield AT, Zeman RK, Cronan JJ, Raylor KJW : Ultrasound in experimental and clinical renal vein thrombosis. *Radiology*, 1980b;137: 735-741

Sanders RC : The place of diagnostic ultrasound in the examination of kidneys not seen on excretory urography. *J Urol*, 1975;7:449-458

Segel MC, Lecky JW, Slasky BS : Diabetes mellitus: the predominant cause of bilateral renal enlargement. *Radiology*, 1984;155:341-342

- Silver TM, Kass EJ, Thornbury JR, Konnak JW : The radiological spectrum of acute pyelonephritis in adults and adolescents. *Radiology*, 1976;118:65-71
- Spangler WL, Adelman RD, Ishizaki G : Gentamicin nephrotoxicity in the dog: sequential light and electron microscopy. *Vet Path*, 1980;17:206-217
- Stevens PE, Gwyther SJ, Hanson ME, Kox WJ, Phillips ME : Non-invasive monitoring of renal blood flow characteristics during acute renal failure in man. *Intensive Care Med*, 1990;16:153-158
- Terrier F, Hricak H, Revel D, Alpers C, Bretan P, Ehman RL, Fedudka NJ : Magnetic resonance imaging in the diagnosis of acute renal allograft rejection and its differentiation from acute tubular necrosis: experimental study in the dog. *Invest Radiol*, 1985;20:617-625
- Walter PA, Feeney DA, Johnston GR, O'Leary TP : Ultrasonographic evaluation of renal parenchymal diseases in dogs:32 cases(1981-1986). *J Am Vet Med Assoc*, 1987;191:999-1007
- Whiting PH, Petersen J, Simpson JG : Gentamicin-induced nephrotoxicity in mice: protection by loop diuretics. *Br J Exp Path*, 1981;62:200-206
- 이호영 : Aminoglycoside계 항생제에 의한 급성신부전증. 대한의학협회지, 1988;31:844-849
- 최민철, 윤희준, 이효종 : 토끼의 방사선촬영상과 초음파촬영상에 나타난 신장크기의 비교평가. 대한수의학회지 1996;36(4):991-995

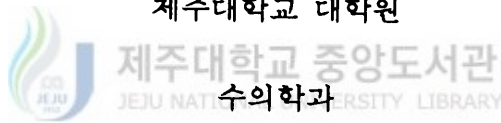
## 초 록

# 개에서 겐타마이신으로 유발된 급성 신부전의 초음파상 변화

(지도교수 : 정 종 태)

진 경 훈

제주대학교 대학원



개에 gentamicin을 과량 투여하여 유발된 급성 신부전의 초음파상의 변화를 관찰하기 위하여 본 실험을 실시하였다. 체중 3~5 kg의 수컷 성견 12두를 6두씩 두 군으로 나누어 실험군에는 gentamicin sulfate 10 mg/kg을 하루에 세 번씩 10일 동안 투여하였고, 대조군에는 실험군에 투여한 겐타마이신과 동일한 양의 saline을 투여하였다. 신부전의 진단을 위하여 초음파 촬영, 요검사, 혈액검사, 요 GGT, 혈청 BUN 및 creatinine 농도를 측정하였고, 실험 종료 후 신장의 병리학적 소견을 관찰하였다. 대조군의 신피질은 얇고 균등하며 주변조직에 비하여 저에코상을 보였고, 실험군은 무에코 내지는 약간의 저에코상을 보인 반면, 실험군에서는 신피질이 저에코상에서 고에코상으로 수질은 무에코상에서 고에코상으로 진행되는 변화를 보였다. Digital image analysis method에 의한 신피질의 에코상은 4일째부터 유의성 있는 증가를 보였다( $p < 0.05$ ). 대조군에서는 신장의 길이의 변화가 없는 반면, 실험군에서는 gentamicin 투여 후 좌신은 8일째부터, 우신은 10일째부터 길이가 유의성 있게 증가되었다( $p < 0.05$ ). 초음파상에 나타난 신장의 크기와 부검 후 신장의 실제크기를 비교했을 때 초음파상에서 신장의

길이와 폭은 실제크기보다 컸고(105%~108%), 두께는 좁았다(90~92%). 실험군의 요 GGT 수치는 투여 후 2일째부터 유의성 있게 증가하였고 ( $p<0.05$ ), BUN 수치는 투여 후 8일째부터 유의성 있게 증가하였고 ( $p<0.01$ ), creatinine 농도 수치는 투여 후 6일째부터 유의성 있게 증가하였다( $p<0.05$ ). 이상의 결과로 개에서 급성 신부전 시 임상병리검사 및 초음파를 이용한 신장의 크기와 에코상 변화를 관찰하는 것으로 조기 진단이 가능하다고 사료된다.

---

중심어 : 겐타마이신, 급성 신부전, 초음파 에코상, 개

